

LA GREFFE DE MEMBRANE AMNIOTIQUE DANS LES PATHOLOGIES OCULAIRES DE SURFACE : UNE EXPÉRIENCE DE 37 CAS

AMNIOTIC MEMBRANE GRAFTING IN SURFACE OCULAR PATHOLOGIES: AN EXPERIENCE OF 37 CASES.

F COULIBALY¹, G. KASSIEU¹, L KOUASSI¹, P HÉLÈNE², F MATONTI², E HADJADJ²,
C BENSO², A FANNY¹, B RIDINGS²

1- Centre Hospitalier Universitaire de Treichville Abidjan (Côte d'Ivoire)

2- Centre Hospitalier Universitaire de l'Hôpital adulte la Timone Marseille (France)

Correspondance : MCA F COULIBALY

Service d'Ophthalmologie, CHU Treichville/ Fahan_coulibaly@hotmail.com

RÉSUMÉ

Introduction: L'utilisation chirurgicale de la membrane amniotique (MA) humaine en pathologie remonte à plusieurs dizaines d'années.

L'objectif de cette étude était d'apprécier l'impact d'une série de greffes de membranes amniotiques réalisées dans le service d'ophtalmologie du Centre Hospitalier Universitaire (CHU) de la Timone à Marseille dans la prise en charge des pathologies oculaires de surface.

Patients et méthode: C'est une étude rétrospective concernant des patients opérés avec greffe de membrane amniotique pour des pathologies diverses entre Octobre 2003 et Octobre 2004, soit 12 mois. Trois techniques à savoir greffe de membrane amniotique, patch de membrane amniotique, multicouches ont été utilisées.

Résultats: L'âge variait entre 28 et 88 avec une moyenne d'environ 65,14 ans et une prédominance masculine. Les perforations cornéennes étaient les indications les plus fréquentes. Le délai moyen de cicatrisation était de 2,1 mois, celui de la réépithélialisation de 2,3 mois. La cicatrisation a été obtenue dans 95% des cas. Aucun rejet du greffon n'a été observé.

Discussion: Grâce à sa structure (membrane basale épaisse et stroma avasculaire), la MAH présente des propriétés majeures qui lui permettent d'assurer un certain nombre de fonctions notamment de cicatrisation et de réépithélialisation. Dans notre série les résultats de la GMAH étaient dans l'ensemble satisfaisants, les résultats étant meilleurs dans les dystrophies bulleuses.

Conclusion: La membrane amniotique, tissu situé entre le placenta et le liquide amniotique est de plus en plus souvent utilisée dans le traitement des pathologies oculaires de surface. Dans notre série les résultats sont bons dans l'ensemble et conformes à ceux obtenus par la plupart des auteurs. Cependant ce travail préliminaire doit être suivi d'une étude prospective avec des effectifs plus importants qui permettraient de mieux préciser les indications de cette chirurgie.

Mots-clés: GREFFE-MEMBRANE AMNIOTIQUE – SURFACE OCULAIRE.

ABSTRACT

Introduction: The surgical use of human amniotic membrane (HAM) in pathology dates back several decades.

The objective of this study was to assess the impact of a series of amniotic membrane grafting performed in the ophthalmology department of La Timone University Hospital in Marseille in the management of surface ocular pathologies.

Patients and method: This is a retrospective study involving patients operated on with amniotic membrane graft for various pathologies between October 2003 and October 2004, that is 12 months. Three techniques namely amniotic membrane grafting, amniotic membrane patch, multilayer were used.

Results: Patients' age ranged from 28 to 88 with an average age of about 65.14 years and a male predominance. Corneal perforations were the most common indications. The average time to healing was 2.1 months, and that of re-epithelialization was 2.3 months. Healing was achieved in 95% of cases. No graft rejection was observed.

Discussion: Thanks to its structure (thick basal membrane and avascular stroma), HAM has major properties that allow it to perform a number of functions including healing and re-epithelialization. In our series the results of the human amniotic membrane grafting (HAMG) were generally satisfactory; the results being better in bullous dystrophies.

Conclusion: *The amniotic membrane, tissue located between the placenta and the amniotic fluid is more and more often used in the treatment of surface ocular pathologies. In our series the results are generally good and consistent with those obtained*

by most authors. However, this preliminary work must be followed by a prospective study with a significant study population that would better clarify the indications of this surgery.

KEYWORDS: GRAFT- AMNIOTIC MEMBRANE - OCULAR SURFACE.

INTRODUCTION

L'utilisation chirurgicale de la membrane amniotique (MA) humaine en pathologie remonte à plusieurs dizaines d'années.

Les propriétés de ce tissu sont en effet uniques puisqu'il facilite la migration des cellules épithéliales, renforce l'adhésion des cellules épithéliales basales et favorise la différenciation épithéliale.

PATIENTS ET MÉTHODES

C'est une étude rétrospective concernant des patients opérés de greffe de membrane amniotique pour des pathologies diverses entre Octobre 2003 et Octobre 2004, soit 12 mois. Ces patients ont été opérés par le même chirurgien. Le type d'intervention était fonction de la pathologie initiale. Le délai moyen de suivi était de 3,17 mois avec des extrêmes allant de 01 semaine à 24 mois.

Trois techniques essentielles ont été réalisées:

Greffe de membrane amniotique (GMA) : 27 cas (Figure 1)

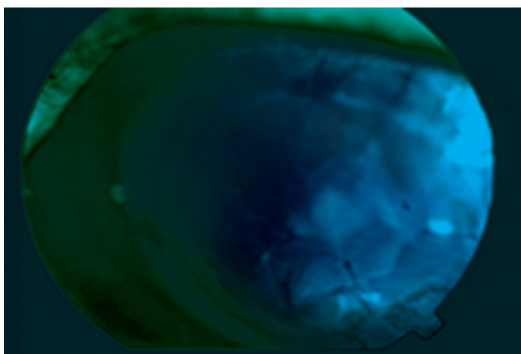


Figure 1: Greffe de MA

Patch de membrane amniotique: 07 cas (Figure 2)

A ces propriétés sur l'épithélium s'ajoute la capacité à moduler la cicatrisation stromale ainsi que des propriétés anti-inflammatoires, anti-bactériennes et anti-adhésives¹.

L'objectif de cette étude était d'apprécier l'impact d'une série de greffes de membranes amniotiques réalisées dans le service d'ophtalmologie du Centre Hospitalier Universitaire (CHU) de la Timone à Marseille dans la prise en charge des pathologies oculaire de surface.

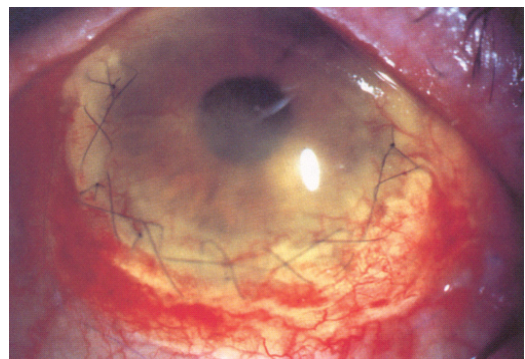


Figure 2: Patch de MA

Multicouches: 3 cas

Dans tous les cas un traitement par antibiotiques, anti-inflammatoires, quelquefois pose d'une lentille thérapeutique est institué en post opératoire.

Les patients ont été suivis tous les jours pendant l'hospitalisation, puis réévalués à une semaine, un mois, trois mois, six mois, et au-delà.

Les résultats étaient appréciés à partir de la symptomatologie fonctionnelle à savoir la rémission des douleurs oculaires, des délais de réépithélialisation et de cicatrisation, l'existence ou non de complications.

RÉSULTATS

Trente sept (37) yeux de trente cinq (35) patients ont été traités par greffe de membrane amniotique humaine (GMAH).

AU PLAN DÉMOGRAPHIQUE

L'âge variait entre 28 et 88 avec une moyenne d'environ 65,14 ans.

La prédominance était masculine avec 54% contre 43% soit un ratio de 1,33.

ASPECTS CLINIQUES (Tableau I)

Tableau I : Type de pathologies

Type de pathologies	N	%
Perforations cornéennes	8	21,75
Brûlures cornéennes	5	13,5
Ulcères cornéens	5	13,50
Dystrophies bulleuses	5	13,50
Descemetocèles	2	5,50
Ptérygions	5	13,50
Sclérite nécrosante	1	2,50
Bulles de filtration	4	10,75
Tumeurs carcinoïdes	2	5,50
Total	37	100

Les perforations cornéennes étaient les pathologies les plus fréquentes dans notre série (8 cas) le plus souvent de taille comprise entre 1,5 et 3 millimètres (4), de siège central (6) et la majorité était due aux ulcérations cornéennes chroniques (4).

Les brûlures cornéennes, les ulcères chroniques, les ptérygions récidivants, les

DISCUSSION

La membrane amniotique, tissu situé entre le placenta et le liquide amniotique est de plus en plus souvent utilisée dans le traitement des pathologies de la surface oculaire.

La greffe de membrane amniotique a été proposée pour la première fois par Tseng et Tsubota dans le traitement des ulcères trophiques¹.

Grâce à sa structure (membrane basale épaisse et stroma avasculaire), ce tissu présente des propriétés majeures qui lui permettent d'assurer un certain nombre de fonctions¹.

Suivant les indications, elle est utilisée en greffe face stromale vers le bas (sert de subs-

dystrophies cornéennes étaient représentées chacun par cinq (5) cas.

Les autres pathologies étaient composées de deux (02) cas de descemetocèles, d'un (1) cas de sclérite nécrosante, quatre (4) cas de bulles de filtration exhubérantes, et deux (2) cas de tumeurs carcinoïdes.

ASPECTS ÉVOLUTIFS (Tableau II)

Tableau II : Cicatrisation selon la pathologie

Cicatrisation selon la pathologie	N	%
Perforations cornéennes	6/8	75
Brûlures cornéennes	5/5	100
Ulcères cornéens	5/5	100
Dystrophies bulleuses	5/5	100
Descemetocèle	2/2	100
Sclérite nécrosante	1/1	100
Ptérygions	4/5	80
Bulles de filtration	4/4	100
Tumeurs carcinoïdes	2/2	100

Le délai moyen de cicatrisation était de 2,1 mois, celui de la ré-épithélialisation de 2,3 mois.

La cicatrisation a été obtenue dans 95% des cas (Tableau II)

Quelques complications ont été observées à savoir un cas d'hypopion, un cas d'enroulement du greffon et deux cas de réaction fibreuse.

Aucun rejet du greffon n'a été observé.

trat à la repousse épithéliale) ou en patch face épithéliale vers le bas (délivre les substances biologiques dont elle est imprégnée)².

Dans notre série les résultats de la GMAH sont dans l'ensemble satisfaisants :

Le traitement a été efficace dans les dystrophies bulleuses dans tous les cas (6/6) avec disparition de la douleur permettant une kératoplastie transfixiante quelques mois plus tard chez trois patients.

Un cas de dystrophie bulleuse associée à une kératite en bandelette a bénéficié au préalable d'une photo-kératectomie thérapeutique par laser excimer avant la greffe de MA.

Une greffe de MA associée à une kératectomie superficielle et un traitement médical par EDTA calcique a permis de traiter également avec succès 2 cas de kératites en bandelette dans une autre étude³. Murraine sur 31 cas de GMAH retrouve 37,5% (3/8) de guérison dans les dystrophies endothéliales douloureuses¹.

Dans l'étude de Edgar et Al⁴, on note 88% de guérison clinique dans les dystrophie bulleuses. Dans tous ces cas l'acuité visuelle était basse chez tous les patients. Le but du traitement était la disparition des symptômes, et la préparation du lit à une kératoplastie.

Dans les brûlures cornéo-conjonctivales (Figures 3 et 4), la cicatrisation a été possible dans la plupart des cas (4/5) au prix d'un envahissement fibro-vasculaire de la cornée malgré l'ischémie limbique dans trois cas. Une autogreffe de limbe s'est avérée nécessaire chez un patient du fait de l'importance de l'ischémie limbique sur 360°.

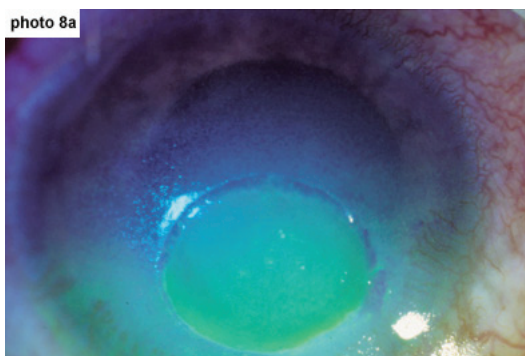


Figure 3: Brûlure cornéenne avant GMA

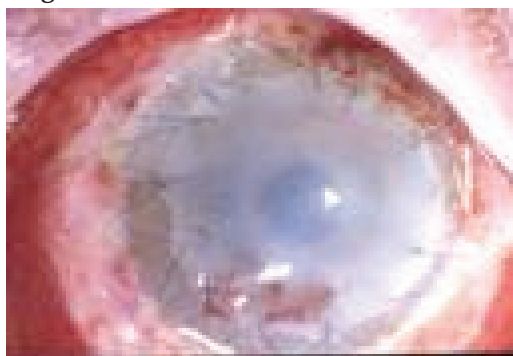

Figure 4: Brûlure cornéenne après GMA

Un patient multi-opéré a présenté une phtyxe bulbaire au décours de la brûlure.

D'autres études aboutissent aux mêmes constatations : 100% (2/2) de cicatrisation avec fibrose conjonctivo-cornéenne dans l'étude de Siridhar lors de brûlure thermique et chimique⁵ et 84,63% (11/13) avec les mêmes séquelles dans celle de Daniel⁶, 33% soit (3/9) selon Murraine¹.

La greffe de MA a été efficace à 100% (5/5) dans les ulcères cornéens chroniques qu'elle que soit l'étiologie dans notre série.

Elle a également permis de traiter avec succès 75% de nos patients (6/8) présentant une perforation cornéenne (Figure 5 et 6), dont la taille était comprise entre 1,5 et 3 millimètres.

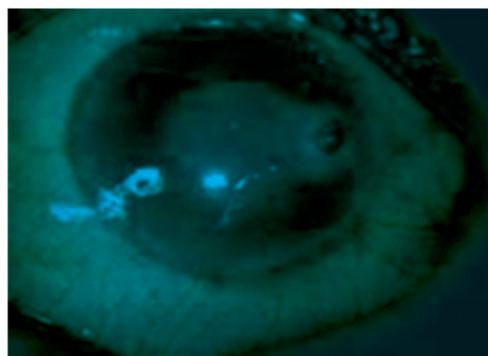


Figure 5: Perforation cornéenne avant GMA

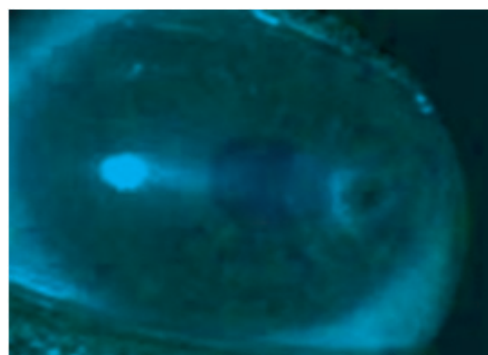


Figure 6: Perforation cornéenne après GMA

Murraine retrouve 100% de cicatrisation (6/6) dans les ulcères trophiques de petite taille sans déficience limbique¹.

La greffe de MA en multicouches a permis d'obtenir la cicatrisation d'ulcères cornéens profonds dans 72,70% (8/11) des cas dans l'étude de Kazuani⁷ et 100% des cas dans les perforations cornéennes de diamètre inférieur ou égal à 1,5 millimètre selon Rodriguez⁸ ; respectivement 80%, 84% et 80%

dans les défauts épithéliaux persistants, les ulcères cornéens avec atteinte épithéliale, et dans les perforations cornéennes dans l'étude de Pinnita⁹.

100% de succès ont été enregistrés dans les cas de bulles de filtration fistulisées ou exubérantes traitées par greffe de MA dans notre série (4/4).

Dans une autre étude les auteurs ont retrouvé 100% de bons résultats dans deux cas de fistules post-trabéculéctomie¹⁰.

En ce qui concerne les greffes de MA réalisées sans technique additionnelle après exérèse de ptérygions, on ne note pas de récurrence dans 80% des cas après 2 mois dans 60% des cas après 5 mois.

Une étude comparative retrouve 3,8%, 5,4% et 3,7% d'échec respectivement chez des patients opérés par greffe de MA seule, associée à une autogreffe de limbe, ou à l'application locale de mitomycine après un délai de 13,8, 22,8 et 18,4 mois¹¹.

Nous avons obtenu respectivement 100% de succès dans les cas de descémétocèle,

et de sclérite nécrosante après greffe de membrane amniotique.

Une tumeur carcinoïde conjonctivo-cornéenne sur deux traitées par greffe de MA a récidivé après six mois de suivi.

Aucune récurrence n'a été observée après neuf mois d'évolution post opératoire dans le deuxième cas.

Des résultats significatifs ont été obtenus par d'autres auteurs avec 10% d'échec (1/10) après exérèse de tumeur conjonctivale intra-épithéliale, et 100% de succès (2/2) dans les cas de mélanome malin primaire^{12,13}.

Des travaux récents sur la GMA dans des kératites infectieuses (abcès de cornée) ont montré que l'existence d'un caractère infectieux ne modifie pas de façon significative l'efficacité des GMAH, tant du point de vue du taux de ré-épithélialisation que du point de vue de la durée nécessaire à la ré-épithélialisation¹⁴.

Enfin il faut noter que dans la plupart des études, la GMAH est inefficace dans les déficits limbiques sévères.

CONCLUSION

Dans notre série les résultats sont bons dans l'ensemble et conformes à ceux obtenus par la plupart des auteurs.

Ces résultats sont meilleurs dans les ulcères chroniques, les dystrophies cornéennes douloureuses, les réfections de bulles de filtration, les descémétocèles, les ptérygions.

Dans les brûlures cornéennes avec ischémie limbique, la greffe de MA permet de juguler le processus inflammatoire et de préparer le lit à une kératoplastie transfixiante;

il en est de même pour les perforations cornéennes de petites tailles inférieures ou égales à trois millimètres.

Les résultats sont moins bons pour les perforations cornéennes supérieures à 3 millimètres et les déficits limbiques étendus.

Cependant ce travail préliminaire doit être suivi d'une étude prospective randomisée qui permettrait de mieux préciser les indications de cette chirurgie.

RÉFÉRENCES

1. M. Muraine, G. Descarques, O. Franck, F. Villeroy, D. Toubeau, E. Menguy, J. Martin, G. Brasseur. La greffe de membrane amniotique dans les pathologies oculaires de surface. Etude prospective à partir de 31 cas. *J Fr. Ophtalmol.* 2006; 29,9, 1070- 1083.
2. M. Muraine, J. Gueudry, D. Toubeau, E. Gardea, E. Verspyck, E. Menguy, G. Brasseur. Intérêt des greffes de membranes amniotiques dans les pathologies oculaires de surface. *J Fr. Ophtalmol.* 2001; 24,8, 798- 812.
3. Hyung-keun Lee, Jin-Kook Kim, Eung Kweon Kim, Guang-One, Kim MD and In-Sik Lee. Phototherapeutic Keratectomy with amniotic membrane for severe subepithelial fibrosis following excimer laser refractive surgery. *Journal of Cataract and Refractive Surgery.* 2003; 29(7): 1430- 1435.
4. Edgar M. Espana, Martin Grueterich, Helga Sandoval, Abraham Solomon, Eduardo Alfonso, Carol L, Francisco Fantes and Scheffer C.G. Tseng, PhD. Amniotic Membrane trans-

- plantation for bullus keratopathy in eyes with poor visual potential. *Journal of Cataract and Refractive Surgery*. 2003; 29(2): 279-284.
5. M.S.Sridahar, Aashish K.Bansal, Virender S.Sangwan and Gullapalli N.Rao. Amniotic membrane transplantation in acute chemical and thermal injury. *American Journal of ophthalmology*, 2000; 130(1): 134-137.
 6. Daniel Meller, Renato T.F.Pires, Robert J.S.Mack, Francisco Figueiredo, PhD, Aend Heiligenhaus, Woo Chan Park, Pinnita Prabhasawat, Thomas John, Stephen D.Mcleod, Klaus P.Steuhl, Scheffer C.G.Tseng, PhD. Amniotic Membrane Transplantation for Acute Chemical or Thermal Burns. *Ophthalmology*, 2000; 107(5): 980- 989.
 7. Kazuomi Hanada MD, Jun Shimazaki MD, Shigeto Shimmura MD, Kazuo Tsubota MD. Multilayer amniotic membrane transplantation for severe ulceration of cornea and sclera. *American Journal of Ophthalmology*, 2001; 131(3): 324-331.
 8. Rodriguez-Aeres MT, Tourino R, Lopez-Valladares MJ, Gude F. Multilayer amniotic membrane transplantation in the treatment of corneal perforations. *Cornea*. 2004; 23(6):577-83.
 9. Pinnita Prabhasawat, Nattaporn Tesavibul, Wiwat Komolsuradej. Single and multilayer amniotic membrane transplantation for persistent corneal epithelial defect with and without stromal thinning and perforation. *British Journal of Ophthalmology* 2001; 85:1451-1463.
 10. Chagwon Kee, and Jeong-Min Hwang. Amniotic membrane graft for late-onset glaucoma filter leaks. *American Journal of Ophthalmology*, 2002; 133(6): 834- 835.
 11. David Hui-Kang Ma, Lai-Chu See, Su-Bin Liao, Ray Jui-Fang Tsai. Amniotic membrane graft for primary pterygion: comparison with conjunctival autograft and topical mitomycin C treatment. *British Journal of Ophthalmology* 2000; 84: 973-978.
 12. Dion Pardaen, Houdijn Beekhuis, Willen van den Bosh, Lies Remeyer, Gerrit Melles. Amniotic membrane transplantation in the management of conjunctival malignant melanoma and primary acquired melanosis with atypia. *British Journal of Ophthalmology* 2001; 85: 658- 661.
 13. E.M.Espana, P Prabhasawat, M Grueterich, A Solomon and S C G Tseng. Amniotic membrane transplantation for reconstruction after excision of large ocular surface neoplasias. *British Journal of Ophthalmology* 2002; 86: 640-645.
 14. Bruno Tracogna. Efficacité des greffes de membrane amniotique humaine dans les pathologies cornéennes. *Médecine humaine et pathologie*. 2015. <dumas-01293816>